

Bukti Korespondensi

**Identifikasi Kesalahan Radiografi Periapikal Digital Teknik
Bisecting: Literature Review**

Sinnun Maxillofacial Journal - Universitas Muslim Indonesia



Submissions

Workflow

Publication

Submission

Review

Copyediting

Production

Submission Files

Search

▶ 477-1	irfansugianto, artikel ilmiah.docx	October 26, 2022	Article Text
▶ 479-1	fajrinwijaya, Sugianto.docx	October 26, 2022	Article Text

Download All Files

Pre-Review Discussions

Add discussion

Name	From	Last Reply	Replies	Closed
▶ Comments for the Editor	irfansugianto 2022-10-26 10:50 AM	-	0	<input type="checkbox"/>
Belum sesuai format	fajrinwijaya 2022-10-26 10:56 AM	-	0	<input type="checkbox"/>
▶ Perbaiki sesuai Template	irfansugianto 2022-10-26 11:48 AM	-	0	<input type="checkbox"/>



© 2022, 2023

Submissions

91 / Reski et al. / Identifikasi Kesalahan Radiografi Periapikal Digital Teknik Bisecting: Literature Review

Library

Workflow Publication

Submission Review Copyediting Production

Round 1 Round 2 Round 3 Round 4

Round 1 Status

Waiting for reviewers to be assigned.

Review Discussions

[Add discussion](#)

Name	From	Last Reply	Replies	Closed
REVISI 1	milafebriany 2022-10-26 02:13 PM	-	0	<input type="checkbox"/>
▶ Perbaikan 1	irfansugianto 2022-10-27 02:40 AM	-	0	<input type="checkbox"/>
Hasil Review pertama	milafebriany 2022-10-28 04:42 AM	-	0	<input type="checkbox"/>
▶ Perbaikan 2	irfansugianto 2022-10-28 10:39 PM	-	0	<input type="checkbox"/>
ACCEPTED	milafebriany 2022-10-29 01:41 AM	-	0	<input type="checkbox"/>



ISSN: 2712-3442

Library

Submissions

Workflow

Publication

Submission

Review

Copyediting

Production

Round 1

Round 2

Round 3

Round 4

Round 2 Status

Waiting for reviewers to be assigned.

Notifications

[\[SMJ\] Editor Decision](#)

2022-10-26 02:01 PM

[\[SMJ\] Editor Decision](#)

2022-10-29 04:28 AM

[\[SMJ\] Editor Decision](#)

2022-10-29 04:31 AM

Reviewer's Attachments

Q Search

No Files



Submissions

Workflow

Publication

Submission

Review

Copyediting

Production

Round 1

Round 2

Round 3

Round 4

Review Discussions

Add discussion

Name	From	Last Reply	Replies	Closed
REVISI 1	milafebriany 2022-10-26 02:13 PM	-	0	<input type="checkbox"/>
▶ Perbaikan 1	irfansugianto 2022-10-27 02:40 AM	-	0	<input type="checkbox"/>
Hasil Review pertama	milafebriany 2022-10-28 04:42 AM	-	0	<input type="checkbox"/>
▶ Perbaikan 2	irfansugianto 2022-10-28 10:39 PM	-	0	<input type="checkbox"/>
ACCEPTED	milafebriany 2022-10-29 01:41 AM	-	0	<input type="checkbox"/>



ISSN 2714-3444

Submissions

91 / Reski et al. / Identifikasi Kesalahan Radiografi Periapikal Digital Teknik Bisecting: Literature Review

Library

Workflow

Publication

Submission

Review

Copyediting

Production

Round 1

Round 2

Round 3

Round 4

Round 4 Status

Submission accepted.

Notifications

[\[SMJ\] Editor Decision](#)

2022-10-26 02:01 PM

[\[SMJ\] Editor Decision](#)

2022-10-29 04:28 AM

[\[SMJ\] Editor Decision](#)

2022-10-29 04:31 AM



Submissions

91 / Reski et al. / Identifikasi Kesalahan Radiografi Periapikal Digital Teknik Bisecting: Literature Review

Library

Workflow

Publication

Submission

Review

Copyediting

Production

Copyediting Discussions

[Add discussion](#)

Name	From	Last Reply	Replies	Closed
------	------	------------	---------	--------

No Items

Copyedited

[Search](#)

509-1	alitaqwim, copyedited Sugianto.docx	October 29, 2022	Article Text
-------	---	------------------	--------------

Workflow

Publication

Status: Published

This version has been published and can not be edited.

Title & Abstract

Contributors

Metadata

Galleys

Prefix

Examples: A, The

Title

Identifikasi Kesalahan Radiografi Periapikal Digital Teknik Bisecting: Literature Review

Subtitle

Abstract

B *I* x^2 x_2

Pendahuluan: Pemeriksaan radiografi periapikal merupakan salah satu pemeriksaan rutin yang dilakukan untuk membantu menegakkan diagnosis dan rencana perawatan, salah satunya dengan teknik *bisecting*. Pada pemeriksaan bisecting memiliki bermacam-macam potensi terjadinya kesalahan dalam pengambilan yang menyebabkan pengulangan pengambilan radiograf dan memberikan paparan radiasi yang tidak perlu. **Tujuan:** untuk mengidentifikasi kemungkinan kesalahan pemeriksaan radiografi periapikal khususnya teknik *bisecting*. **Metode:** studi literatur yang mengumpulkan literatur dari database jurnal yang memenuhi topik penelitian ini. **Hasil:** 11 artikel melaporkan kesalahan hasil teknik periapikal *bisecting* seperti *Overlapping, Apex dan Crown Cutting, Blurred, Cone Cutting, Elongation, Foreshortening dan Double Exposure*, jenis kesalahan pemeriksaan teknik periapikal membisecting adalah kesalahan posisi, kesalahan aksesor, kesalahan teknik dan

Save



- [Inbox]
- [Star]
- [Clock]
- [Send]
- [Drafts]
- [Sent]
- [Trash]
- [More]

7 dari 8 < > [Keyboard Icon]

[SMJ] Submission Acknowledgement Kotak Masuk x



Fadil Abdillah Arifin <sinnunmaxillofacial.fkgumi@gmail.com>

26 Okt 2022 18.55 (6 hari yang lalu)



kepada saya ▾

Irfan Sugianto:

Thank you for submitting the manuscript, "Identifikasi Kesalahan Radiografi Periapikal Digital Teknik Bisecting: Literature Review" to **Sinnun** Maxillofacial Journal. With the online journal management system that we are using, you will be able to track its progress through the editorial process by logging in to the journal web site:

Submission URL: <https://e-jurnal.fkg.umi.ac.id/index.php/sinnunmaxillofacial/authorDashboard/submission/91>

Username: irfansugianto

If you have any questions, please contact me. Thank you for considering this journal as a venue for your work.

Fadil Abdillah Arifin

Sinnun Maxillofacial Journal

← Balas → Teruskan

- [Calendar]
- [Lightbulb]
- [Checkmark]
- [Person]
- [+]
- [>]

[SMJ] Editor Decision Kotak Masuk x



Mila Febriany <sinnunmaxillofacial.fkgumi@gmail.com>
kepada saya, Muhammad

Rab, 26 Okt 22.01 (6 hari yang lalu) ☆ ↶ ⋮

Irfan Sugianto, Muhammad Alif Reski:

We have reached a decision regarding your submission to **Sinnun** Maxillofacial Journal, "Identifikasi Kesalahan Radiografi Periapikal Digital Teknik Bisecting: Literature Review".

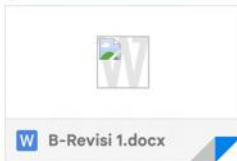Our decision is: Revisions Required

[Sinnun Maxillofacial Journal](#)

Satu lampiran • Dipindai dengan Gmail ⓘ



Pemindai virus Gmail untuk sementara tidak tersedia – Lampiran file belum dipindai untuk melihat adanya virus. File tetap dapat didownload dengan risiko yang Anda tanggung sendiri.



↶ Balas ↶ Balas ke semua ↷ Teruskan

[SMJ] New notification from **Sinnun** Maxillofacial Journal 🗉 Kotak Masuk x



Muhammad Fajrin Wijaya <sinunmaxillofacial.fkgumi@gmail.com>

Rab, 26 Okt 18.58 (6 hari yang lalu)



kepada saya ▾

You have a new notification from **Sinnun** Maxillofacial Journal:

You have been added to a discussion titled "Belum sesuai format" regarding the submission "Identifikasi Kesalahan Radiografi Periapikal Digital Teknik Bisecting: Literature Review".

Link: <https://e-jurnal.fkg.umi.ac.id/index.php/sinunmaxillofacial/authorDashboard/submission/91>


Fadil Abdillah Arifin

[Sinnun Maxillofacial Journal](#)



Mila Febriany <sinunmaxillofacial.fkgumi@gmail.com>

Rab, 26 Okt 22.15 (6 hari yang lalu)



kepada saya ▾

You have a new notification from **Sinnun** Maxillofacial Journal:

You have been added to a discussion titled "REVISI 1" regarding the submission "Identifikasi Kesalahan Radiografi Periapikal Digital Teknik Bisecting: Literature Review".

...

← Balas → Teruskan

[SMJ] New notification from **Sinnun** Maxillofacial Journal ▷ Kotak Masuk x

Mila Febriany <sinnunmaxillofacial.fkgumi@gmail.com>
kepada saya ▾

Jum, 28 Okt 12.44 (4 hari yang lalu) ☆ ↶ ⋮

You have a new notification from **Sinnun** Maxillofacial Journal:

You have been added to a discussion titled "Hasil Review pertama" regarding the submission "Identifikasi Kesalahan Radiografi Periapikal Digital Teknik Bisecting: Literature Review".

Link: <https://e-jurnal.fkg.umi.ac.id/index.php/sinnunmaxillofacial/authorDashboard/submission/91>

Fadil Abdillah Arifin

[Sinnun Maxillofacial Journal](#)

Irfan Sugianto <sugiantoirfan@gmail.com>
kepada Fadil ▾

Jum, 28 Okt 12.47 (4 hari yang lalu) ☆ ↶ ⋮

Terima kasih banyak atas reviewnya, akan segera kami kirimkan perbaikannya.

Best Regards
Irfan Sugianto, DDS, MMedEd, Ph.D
Vice Dean of Academic and Student Affairs
Faculty of Dentistry Hasanuddin University Makassar Indonesia

...

↶ Balas

↷ Teruskan



[SMJ] New notification from Sinnun Maxillofacial Journal



Mila Febriany <sinnunmaxillofacial.fkgumi@gmail.com>
kepada saya ▾

Sab, 29 Okt 09.42 (3 hari yang lalu) ☆ ↶ ⋮

You have a new notification from Sinnun Maxillofacial Journal:

You have been added to a discussion titled "ACCEPTED" regarding the submission "Identifikasi Kesalahan Radiografi Periapikal Digital Teknik Bisecting: Literature Review".

Link: <https://e-jurnal.fkg.umi.ac.id/index.php/sinnunmaxillofacial/authorDashboard/submission/91>

Fadil Abdillah Arifin



[Sinnun Maxillofacial Journal](#)

↶ Balas

↷ Teruskan



[SMJ] Editor Decision Kotak Masuk x



Mila Febriny <sinunmaxillofacial.fkgumi@gmail.com>
kepada saya, Muhammad ▾

Sab, 29 Okt 12.28 (3 hari yang lalu) ☆ ↶ 𠄎

Irfan Sugianto, Muhammad Alif Reski:

We have reached a decision regarding your submission to **Sinnun** Maxillofacial Journal, "Identifikasi Kesalahan Radiografi Periapikal Digital Teknik Bisecting: Literature Review".

Our decision is to: Accept Submission

[Sinnun Maxillofacial Journal](#)

Satu lampiran • Dipindai dengan Gmail ⓘ



admin admin <sinunmaxillofacial.fkgumi@gmail.com>
kepada saya, Muhammad ▾

Sab, 29 Okt 12.31 (3 hari yang lalu) ☆ ↶ 𠄎

Irfan Sugianto, Muhammad Alif Reski:

The editing of your submission, "Identifikasi Kesalahan Radiografi Periapikal Digital Teknik Bisecting: Literature Review," is complete. We are now sending it to production.

Submission URL: <https://e-jurnal.fkg.umi.ac.id/index.php/sinunmaxillofacial/authorDashboard/submission/91>



[SMJ] New notification from Sinnun Maxillofacial Journal

Kotak Masuk x



admin admin <sinnunmaxillofacial.fkgumi@gmail.com>
kepada saya

Sen, 31 Okt 23.19 (16 jam yang lalu)

You have a new notification from Sinnun Maxillofacial Journal:

An issue has been published.

Link: <https://e-jurnal.fkg.umi.ac.id/index.php/sinnunmaxillofacial/issue/current>

Fadil Abdillah Arifin

[Sinnun Maxillofacial Journal](#)

Balas Teruskan



TINJAUAN LITERATUR

URL artikel: <http://e-jurnal.fkg.umi.ac.id/index.php/Sinnunmaxillofacial>

Identifikasi Kesalahan Radiografi Periapikal Digital Teknik *Bisecting*: Literature Review

Muhammad Alif Reski¹, Irfan Sugianto²

¹Program Pendidikan Profesi, Fakultas Kedokteran Gigi Universitas Hasanuddin, Indonesia

²Departemen Radiologi Kedokteran Gigi, Fakultas Kedokteran Gigi Universitas Hasanuddin, Indonesia

Email Penulis Korespondensi (K): sugiantoirfan@gmail.com

reskialig1999@gmail.com¹, sugiantoirfan@gmail.com²

(085342553868)

ABSTRAK

Pendahuluan: Pemeriksaan radiografi periapikal merupakan salah satu pemeriksaan rutin yang dilakukan untuk membantu menegakkan diagnosis dan rencana perawatan, salah satunya dengan teknik *bisecting*. Pada pemeriksaan *bisecting* memiliki bermacam-macam potensi terjadinya kesalahan dalam pengambilan yang menyebabkan pengulangan pengambilan radiograf dan memberikan paparan radiasi yang tidak perlu. **Tujuan:** untuk mengidentifikasi kemungkinan kesalahan pemeriksaan radiografi periapikal khususnya teknik *bisecting*. **Metode:** studi literatur yang mengumpulkan literatur dari database jurnal yang memenuhi topik penelitian ini. **Hasil:** 11 artikel melaporkan kesalahan hasil teknik periapikal *bisecting* seperti *Overlapping*, *Apex* dan *Crown Cutting*, *Blurred*, *Cone Cutting*, *Elongation*, *Foreshortening* dan *Double Exposure*, jenis kesalahan pemeriksaan teknik periapikal membagi dua adalah kesalahan posisi, kesalahan eksposur, kesalahan teknis dan kesalahan pasien. **Kesimpulan:** Jenis dan penyebab kesalahan dari radiografi periapikal digital dengan teknik *Bisecting* memiliki peran penting dalam meningkatkan prinsip ALARA (*As Low as Achievable Reasonable*) kepada pasien, klinisi dan teknisi untuk mengurangi paparan radiasi dan meningkatkan kualitas radiografi.

Kata kunci: Radiografi, Periapikal Digital, Kesalahan radiografi, dan Teknik *Bisecting*.

PUBLISHED BY:

Fakultas Kedokteran Gigi
Universitas Muslim Indonesia

Address:

Jl. Pajonga Dg. Ngalle. 27 Pa'batong (Kampus I UMI)
Makassar, Sulawesi Selatan.

Email:

sinnunmaxillofacial.fkgumi@gmail.com,

Article history:

Received 26 Oktober 2022

Received in revised form 29 Oktober 2022

Accepted 29 Oktober 2022

Available online 31 Oktober 2022

licensed by [Creative Commons Attribution-ShareAlike 4.0 International License](https://creativecommons.org/licenses/by-sa/4.0/).



ABSTRACT

Introduction: Periapical radiograph is one of routine examination to support the diagnosis and treatment planning, bisecting technique is one of periapical techniques. Bisecting technique have some potential errors can occur which cause re-take examination and produce unnecessary radiation exposure. **Objectives:** to indentify the possible errors of periapical radiograph examination especially bisecting technique, **Method:** literature study which collect the lretature from journal databases that fullfil the topic of this study. **Result:** 11 articles reported the errors of periapical bisecting technique result such as Overlapping, Apex or Crown Cutting, Blurred, Cone Cutting, Elongation, Foreshortening and Double Exposure, the kind of periapical bisecting technique examination errors are positioning error, exposure error, technical error and patient error. **Conclusion:** the types and causes of errors from digital periapical radiographs with Bisecting technique have an important role in improving the ALARA (As Low as Achievable Reasonable) principle to patients, clinicians and technicians to reduce radiation exposure and improve the quality of radiographs.

Keywords: Radiograph; Digital periapical; Radiograph error; Bisecting technique.

PENDAHULUAN

Pemeriksaan radiografi merupakan salah satu disiplin ilmu dalam dunia kedokteran gigi yang semakin berkembang seiring waktu dan menjadi alat bantu diagnosis utama dalam menentukan keadaan penyakit yang terdapat dalam rongga mulut melalui pendekatan radiografi intra oral (Periapikal *Bisecting*, paralleling dan *Bitewing*) dan ekstraoral (Sefalometrik dan Panoramik).^{1,2,3} Radiografi kedokteran gigi sering digunakan karena memiliki gambaran yang dapat diterima dengan hasil yang lebih cepat dan akurat, mengurangi perawatan yang tidak perlu, serta kondisi rongga mulut secara umum dapat dievaluasi.⁴ Berdasarkan beberapa survey menyebutkan bahwa hanya sekitar 10.8% tenaga kesehatan gigi yang jarang menggunakan unit radiografi.⁵

Salah satu proyeksi radiografi yang paling sering digunakan adalah proyeksi periapikal yang bertujuan untuk melihat secara umum kondisi jaringan penyangga gigi termasuk akar hingga mahkota gigi, menurut para ahli proyeksi Radiografi periapikal terdiri dari konvensional dan digital, keduanya membutuhkan penggunaan teknik yang hati-hati sebagai tindakan pencegahan agar kesalahannya minimal dan interpretasi yang maksimal. Radiografi periapikal meskipun berperan penting dalam menegakkan diagnosis, masih banyak kekurangan yang terjadi dalam hasil foto radiografi pada saat pengambilan gambar.^{1,2,4}

Menurut Khan SQ dkk dalam penelitian yang dilakukannya mengungkapkan bahwa 79% dari hasil radiografi yang diperiksa, mempunyai satu atau lebih kesalahan sehingga mengurangi hasil dari diagnostik gambar radiografi.^{6,7} Dalam dunia kedokteran gigi khususnya mengenai pelayanan pasien pada Rumah Sakit saat ini masih membutuhkan kualitas pelayanan radiografi foto periapikal yang lebih baik. Menurut standar pelayanan minimal (SPM) Menkes nomor 129/Menkes/SK/II/2008, persyaratan minimal peralatan di radiologi RSGM adalah dental X-ray, Panoramik X-ray, Sefalometri X-ray, dan Digital intraoral.⁸ Dalam dunia kedokteran gigi

khususnya mengenai pelayanan pasien pada Rumas Sakit saat ini masih membutuhkan kualitas pelayanan radiografi foto periapikal yang lebih baik. Menurut standar pelayanan minimal (SPM) Menkes nomor 129/Menkes/SK/II/2008, persyaratan minimal peralatan di radiologi RSGM adalah dental X-ray, Panoramik X-ray, Sefalometri X-ray, dan Digital intraoral digunakan lebih baik daripada radiografi konvensional dalam membantu diagnosis kedokteran gigi.⁸

Kesalahan dalam melakukan proyeksi radiografi dapat memicu pengambilan ulang radiografi yang secara signifikan dapat meningkatkan kontak pasien dengan radiasi. Menurut BAPETEN, pengulangan radiografi untuk tidak boleh melakukan foto lebih dari 100 foto intraoral dan 50 panoramik tiap minggunya. Nilai batas dosis tidak boleh melampaui dosis efektif sebesar 20 millisievert dalam 1 tahun atau sebesar 50 millisievert dalam 1 tahun tertentu. Untuk meminimalkan paparan radiasi, maka prinsip ALARA (As Low as Reasonable) sebaiknya diterapkan sedangkan untuk interval waktu pengulangan adalah 1 menit.¹⁰ Faktor pengulangan radiografi juga dipengaruhi oleh rendahnya kualitas radiografi intraoral termasuk persiapan pasien, penempatan reseptor gambar dan berbagai kesalahan mungkin dikategorikan menjadi kesalahan teknik.^{9,11}

Berdasarkan beberapa penjelasan yang telah disebutkan di atas maka penulis tertarik untuk mempelajari hal-hal yang berkaitan dengan jenis kesalahan pada pengambilan foto radiografi periapikal digital teknik *Bisecting*.

METODE

Informasi pada penelitian ini diperoleh dengan Teknik penelusuran studi pustaka pada beberapa online database, yaitu ScienceDirect, Google Scholar, PubMed, berbahasa Indonesia dan berbahasa Inggris yang terbit maksimal 10 tahun terakhir dengan menggunakan kata kunci Radiografi, Radiografi Periapikal Digital, Jenis Kesalahan, Penyebab Kesalahan, dan Teknik Bisecting. Kriteria inklusi adalah artikel berbahasa Inggris dan Indonesia yang terbit dalam 10 tahun terakhir, literature review, dan systematic review. Sedangkan kriteria eksklusi yaitu memiliki variabel/penjelasan yang tidak terkait. Berdasarkan Gambar didapatkan artikel akhir kemudian akan dilakukan analisis.

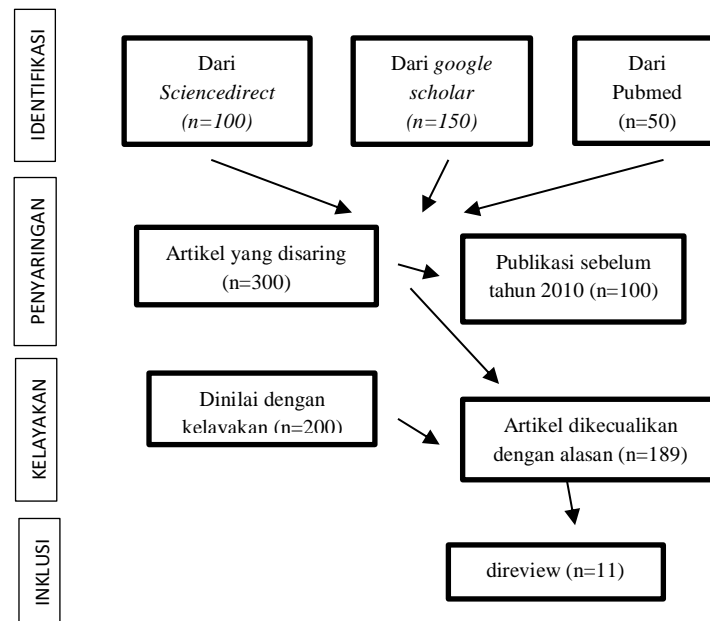


Figure 1. Gambar 1. Alur penyusunan *literature review*

HASIL DAN PEMBAHASAN

Radiologi digital telah merevolusi bidang radiologi dalam dunia kedokteran gigi, ini adalah revolusi hasil dari kedua inovasi teknologi yaitu proses akuisisi gambar dan pengembangan jaringan sistem komputasi untuk pengambilan gambar dan transmisi.^{12,16} Sistem digital juga memiliki sejumlah kelemahan dan kelebihan, biaya awal untuk menyiapkan digital sistem radiografi relatif tinggi. Komponen tertentu seperti reseptor sinar-X elektronik yang digunakan dalam beberapa sistem intraoral rentan terhadap penanganan yang mahal untuk diganti. Karena sistem digital menggunakan teknologi baru, ada resiko hingga kemungkinan sistem menjadi terganggu. Kualitas gambar yang luar biasa dan diproses dengan benar membuat radiografi berbasis film tetap kompetitif dengan alternatif digital.¹³

Reseptor Gambar Digital

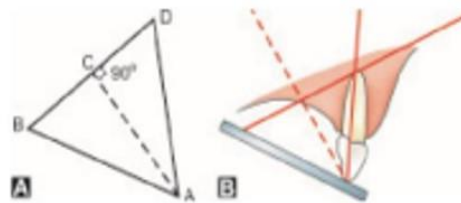
Teknologi reseptor gambar digital berbeda-beda dan mencakup dalam berbagai bentuk dan ukuran. Banyak nama yang berbeda untuk mengidentifikasi reseptor dalam kedokteran gigi. Perbedaan yang paling sering adalah antara dua teknologi utama: (1) Teknologi solid-state detectors dan (2) photostimulable phosphor (PSP) technology.¹³

1. *Solid state detectors*
 - a. *Charge-Coupled Device (CCD)*
 - b. *Complementary Metal Oxide Semiconductors*
 - c. *Photostimulable Phosphor (PSP)*

Radiografi Periapikal

Teknik *Bisecting*

Teknik *Bisecting* adalah salah satu teknik selain teknik paralleling yang dapat dilakukan dalam pengambilan film Teknik *Bisecting* adalah salah satu teknik selain teknik paralleling yang dapat dilakukan dalam pengambilan film. (Gambar 1)⁴



Gambar 2. Teknik pengambilan radiografi periapikal bisecting. proyeksi sudut (a), proyeksi hubungan antara gigi dan reseptor (b)

Jenis Kesalahan Pengambilan Foto Radiografi Periapikal.

Berikut beberapa klasifikasi kesalahan pengambilan foto radiografi.^{4,18}

1. Kesalahan Teknik

a. *Foreshortening*

Distorsi yang disebabkan oleh karena jarak yang tidak setara dari obyek dengan reseptor, pada distorsi ini gambaran radiografi tampak lebih pendek dari ukuran obyek yang sebenarnya

b. *Elongation*

Distorsi ini disebabkan sudut antara tabung sinar x dan reseptor yang tidak tepat walaupun sudut dengan obyek sudah tepat, pada distorsi ini obyek tampak lebih panjang dari ukuran sebenarnya.

c. *Overlapping*

Distorsi yang disebabkan karena kesalahan penempatan tube sinar x secara horizontal yang menyebabkan gambar bergeser ke anterior atau posterior, pada distorsi tampak tumpang tindih pada kontak proksimal.

2. Kesalahan penempatan film

a. *Crown Cutting*

Gambaran radiografi periapikal tampak hasil yang tidak sempurna dimana sebagian struktur mahkota tidak tercakup dalam radiograf, kondisi ini

disebabkan oleh kesalahan dalam penempatan reseptor walaupun posisi tabung sinar x tepat

b. Double Image

Kesalahan yang terjadi pada penggunaan PSP dimana data radiografi periapikal yang tidak sepenuhnya terhapus dan digunakan untuk radiograf berikutnya

c. Apical Cutting

Gambaran radiografi periapikal tampak hasil yang tidak sempurna dimana sebagian struktur akar tidak tercakup dalam radiograf, kondisi ini disebabkan oleh kesalahan dalam penempatan reseptor walaupun posisi tabung sinar x tepat

d. Cone Cutting

Tampak sebagian hasil radiograf tidak tampak gambar yang disebabkan oleh kesalahan penempatan tabung sinar x yang tidak mencakup semua reseptor

3. Kesalahan pasien

a. Blured

Hasil radiografi yang tampak buram yang dapat disebabkan oleh karena pasien bergerak selama pengambilan radiograf

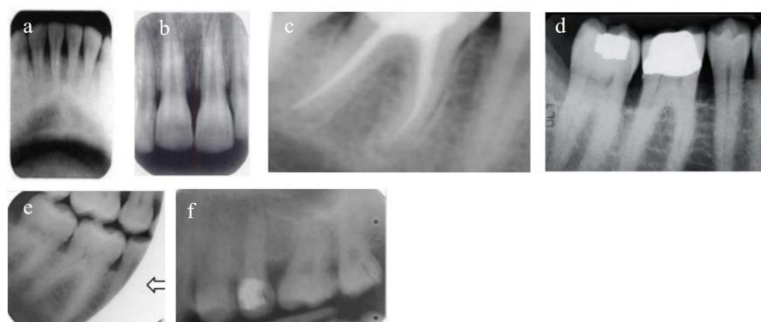Pemeriksaan radiografi memiliki peranan penting dalam setiap tahap penatalaksanaan kasus kedokteran gigi. Pemeriksaan radiografi kini telah dianggap sebagai pemeriksaan lanjutan dari pemeriksaan klinis dan digunakan pada hampir 80% penatalaksanaan kasus di bidang kedokteran gigi,¹⁴⁻¹⁶ akan tetapi dari setiap gambar yang dihasilkan tidak optimal atau terdapat beberapa kesalahan pada saat melakukan pengambilan foto radiografi.

Beberapa peneliti telah melakukan penelitian terkait dengan beberapa kesalahan yang mungkin terjadi pada saat melakukan proyeksi radiografi. Menurut Sunita Shankarrao Patankar dkk, kesalahan foto radiografi periapikal dapat kita tentukan berdasarkan audit atau penilaian yang sudah ditetapkan standarnya dari *National Board of Radiation Protection (NPRB) guidance of UK*. Hasil dari penelitiannya menyebutkan bahwa jenis kesalahan yang dapat dilakukan pada saat pengambilan foto radiografi periapikal berdasarkan audit yang sudah ditetapkan adalah kesalahan pada saat pemosisian film, *exposure error* dan *chemical processing* pada rongga mulut. Patankar dkk menganalisis penyebab kesalahan foto radiografi pada grade 2 dan grade 3, dimana persentase tingkat *positioning error*, *exposure error*, and *chemical processing* pada grade 2 adalah 40.7%, 11.2% dan 5.5%, sedangkan pada grade 3 yakni 28.8%, 4.3% dan 1.8%.¹⁷

Selain itu audit terhadap hasil foto radiografi periapikal didukung oleh penelitian serupa yang dilakukan oleh Anas Salami dkk. Menurut Salami dkk pemantauan kesalahan pada foto radiografi periapikal dari hasil audit atau penilaian NPRB dapat membantu mengurangi efek radiasi yang dipaparkan kepada pasien serta menunjang diagnostik dari seorang dokter gigi terhadap kasus kedokteran gigi yang di tangani.¹⁵

Selain berdasarkan audit atau penilaian hasil foto radiografi untuk menentukan kesalahan dapat pula ditentukan berdasarkan operator yang melakukan pencitraan radiografi, hal tersebut berkorelasi pada penelitian yang dilakukan Yusof MYPM dkk, tujuan penelitiannya adalah untuk menentukan penyebab kesalahan yang dapat terjadi. Hasilnya menunjukkan bahwa persentase tertinggi terjadi pada teknisi yang memiliki pengetahuan rendah dengan skor 54.4%.¹⁸

Kesalahan pada hasil foto radiografi periapikal menurut sebagian besar peneliti ada yang dapat dihindari ataupun adapula yang tidak bisa kita hindari, hal tersebut diungkapkan oleh Adrian P. Brady, Faktor yang berkontribusi terhadap kesalahan yang dihasilkan adalah faktor dari protokol pencitraan yang digunakan, pengetahuan dari radiograf maupun teknisi yang bertindak kurang baik.¹⁹ Kesalahan pada foto radiografi periapikal digital turut di teliti oleh Arshad Hasan dkk, Sebanyak 600 radiograf disertakan dalam studi penelitian nya, 185 (30,8%) ditemukan untuk secara teknis benar ($p = 0.183$) dalam melakukan pencitraan radiografi. sedangkan Radiograf pada daerah mandibula geraham disajikan dengan sebagian besar kesalahan ($n = 115, 42,4\%, p = 0.002$) dan kesalahan teknik lebih lazim ($n = 383, 63,8\%$) serta kesalahan yang paling umum dari teknik adalah *Positioning error* ($n = 113, 18,8\%$).¹² Penelitian ini kemudian dilanjutkan oleh Anthea S dkk, hasilnya menunjukkan bahwa selain jenis kesalahan, penyebab kesalahan menjadi kunci utama kegagalan foto radiografi, dimana di dapatkan bahwa yang paling dominan adalah *apical area missing*, kemudian diikuti *structur missing*, *crown missing*, *cone cutting* dan *forshortening*.²⁰



Gambar 3. beberapa kesalahan pengambilan radiografi periapikal teknik bisecting. Foreshortening (a), elongated (b), crown cutting (c), apical cutting (d), cone cutting (e), blurred (f)

Selain itu, menurut Winand dkk, perbedaan sensitivitas dan spesifitas radiasi dari radiografi digital mempengaruhi persentase kesalahan yang kemudian terjadi, dimana secara substansial dari 15% menjadi 54% dan dari 84% sampai 100%, masing-masing. Sensitivitas analisis sensor langsung dan spesifitas berkisar antara 16% sampai 56% dan dari 90% sampai 100%, masing-masing.³⁶ selain itu, peneliti lain juga mendukung hal serupa, dimana menurut Shruti Acharya menyebutkan bahwa untuk menghindari kesalahan yang terjadi maka penting untuk memahami prinsip ALARA.²¹

KESIMPULAN DAN SARAN

Berdasarkan tinjauan pustaka dan analisis sumber informasi, maka dapat ditarik kesimpulan melakukan kesalahan dalam proses pengambilan radiografi khususnya dalam radiografi periapikal Teknik *Bisecting*, dapat berupa *Overlapping*, *Apex Or Crown Cutting*, *Blurred*, *Cone Cutting*, *Elongation*, *Foreshortening* dan *Double Exposure*, sedangkan beberapa penyebab kesalahan yang biasa terjadi yakni pada saat pengambilan gambar oleh operator, posisi pasien, penempatan film, dan saat penyinaran serta kesalahan teknik. Peningkatan pengetahuan dan keterampilan pengambilan radiograf teknik *bisecting* sangat penting bagi seorang dokter gigi dan radiografer sehingga mengurangi potensi kesalahan pada pemeriksaan radiografi dengan teknik *bisecting*.

DAFTAR PUSTAKA

- [1] Walton Ric hard E, Torabinejad Mahmoud. Prinsip dan Praktik Ilmu Endodonsia. 3rd ed. Jakarta: EGC, 2008; Pp. 150-160
- [2] White C. Stuart. Oral radiology: principles and interpretation. 6th ed, Mosby: Elsevier, 2009
- [3] Berlin, Leonard. Contemporary risk management for radiologists. RSNA, 2018; Pp. 1717-1728
- [4] C.White S. Oral radiology (principle and interpretation). 7th ed. Vol. 53, Journal of Chemical Information and Modeling. Canada: Elsevier, 2018; Pp. 1699
- [5] Sheikh S, Pallagatti S, Singla I, Gupta R, Aggarwal A, Singh R, et al. Survey of dental radiographical practice in states of Punjab and Haryana in India. J Investig Clin Dent. 2014;5(1):72-7.
- [6] Dhillon, M, dkk, Positioning errors and quality assessment in panoramic radiography, Korean Academy of Oral and Maxillofacial Radiology: Vol 42, 2012; Pp. 207-212
- [7] Khan, S.Q, dkk, Evaluation of Patient Preparation and Positioning Errors on Didital Panoramic Radiographs, Pakistan Oral & Dental Journal: Vol. 35, [No. 1], 2015; Pp. 65-69

-
- [8] Menteri Kesehatan RI, Peraturan Nomor 1173/MENKES/PER/X/2004 tentang Rumah Sakit Gigi dan Mulut, Jakarta; 2004
- [9] Borgny W, Doris TK, Glenys AH, Dag RO, Image quality preferences among radiographers and radiologists. A conjoint analysis Radiography: Elseviere, 2005; Pp. 191-197
- [10] Coulthard P, Horner K, Sloan P, Theaker E. Oral and maxillofacial surgery, radiology, pathology and oral medicine, 3rd ed, Master Dentistry, Volume 1: Elsevier,2013.
- [11] Abdolaziz H, Pegah B, Mohamad MT, Amin F, Common Intra Oral Radiographic Errors Made by Dental Students. GMJ. 2013; Pp. 44-48
- [12] Arshad H, Farah N, Syed AI, Javeria AK, Batool A, Technical Errors in Intra Oral Radiographs Obtained in Endodontic Department of A Teaching Dental Hospital, JPDA, Vol. 28, Apr-Jun 2019; Pp.50-54
- [13] White SC, Pharoah MJ, Oral Radiology Principle and Interpretation, Ed. 7th: Elsevier, 2014
- [14] Patankar, S. S., Karjodkar, F. R., Sansare, K. P., & Vora, S. Audit of the quality of intraoral periapical radiograph: An institutional study. Journal of Oral and Maxillofacial Radiology, 2019; 7(2), Pp. 21-4
- [15] Salami A, Al Halabi M, Hussei I, Kowash M. An Audit on the Quality of Intra-Oral Digital Radiographs Taken in a Postgraduate Paediatric Dentistry Setting. OHDM 2017;16.
- [16] Masserat V., Ebrahimi HS., Eil N., Mollashahi J., Naebi M., Evaluation of Frequency of Periapical Radiographic errors in Dental Radiology Department in Zahedan in 2014-2015, Sch. J. App. Med. Sci., Jan 2017; 5(1B): Pp. 112-115
- [17] Patankar, S. S., Karjodkar, F. R., Sansare, K. P., & Vora, S. Audit of the quality of intraoral periapical radiograph: An institutional study. Journal of Oral and Maxillofacial Radiology, 2019; 7(2), Pp. 21-4
- [18] Mochamad YPMY, Nur LAR, Amiza AAA, Noor IO, et al, repeat analysis of intraoral digital imaging performed by undergraduate students using a complementary metal oxide semiconductor sensor: An institutional case study, Journal Imaging scienci in dentistry 47(4), 2017; Pp. 233-239
- [19] Brady, AP. Error and discrepancy in radiology: inevitable or avoidable? Insights into imaging, 2017, 8.1: 171-182.
- [20] Anthea S, Curtis W, Seema G, Hollis L, et al, Digital Intraoral Imaging Re-Exposure Rates of Dental Students. Journal of Dental Education, 2018, 82(1), Pp. 61-68
- [21] Winand, C., et al. Digital imaging capability for caries detection: a meta-analysis. JDR Clinical & Translational Research, 2016, 1.2, Pp. 112-121.